DOI:10.11656/j.issn.1673-9043.2026.07.10

和解生发汤对斑秃小鼠毛发再生及免疫细胞亚群的影响研究*

赵玲玲[1],艾克达•铁木尔[1],刘雨诗[1],张成会[2]
(1.新疆医科大学第四临床医学院,乌鲁木齐 830000;2.新疆维吾尔自治区中医医院,乌鲁木齐 830000)

摘要:[目的] 探讨和解生发汤对斑秃(AA)小鼠毛发再生及免疫细胞亚群的影响,并阐明其潜在免疫调节机制。**[方法]** 采用咪喹莫特诱导C3H/HeJ小鼠建立AA模型,随机分为空白对照组、模型组、和解生发汤低、中、高剂量组及复方甘草酸苷片(CGT)组,每组6只,连续灌胃14 d。通过体质量、毛发镜、苏木精-伊红(HE)染色及Ki67免疫荧光评估毛发再生;采用流式细胞术检测外周血$CD8^+$、Th1、Th17、Treg及Th17/Treg。**[结果]** 模型组小鼠呈典型斑秃表型,包括表皮增厚、毛囊减少及淋巴细胞浸润。与模型组比较,和解生发汤可以促进斑秃模型小鼠毛发再生,改善毛囊组织病理学改变,增强毛乳头细胞Ki67表达,并下调$CD8^+$、Th1、Th17,提高调节性T细胞(Treg)水平,恢复Th17/Treg平衡,其中以和解生发汤高剂量组效果最显著。**[结论]** 和解生发汤能够促进AA小鼠毛发再生,其机制可能与抑制$CD8^+$、Th1、Th17细胞活化,增强Treg免疫调节功能并恢复Th17/Treg平衡有关,为中医药干预斑秃的免疫机制提供实验依据。

关键词:斑秃;和解生发汤;免疫细胞亚群;$CD8^+$细胞
中图分类号:R285.5 **文献标志码:**A
文章编号:1673-9043(2026)07-0830-10

斑秃(AA)是一种慢性炎症性自身免疫性疾病,临床表现为突然发生的边界清楚的局限性、斑块状脱发,严重时可以发展为全头发脱落(全秃)或全身毛发脱落(普秃)[1]。除身体表现外,AA还显著损害患者心理健康、社会功能和生活质量,常伴有抑郁焦虑负性情绪及不同程度的睡眠障碍,增加了临床治疗难度[2-3]。目前AA的临床治疗常用糖皮质激素、免疫抑制剂、JAK抑制剂等,虽然短期有效,但存在不良反应、复发及经济负担等问题[4]。因此,探索更加安全、有效的治疗策略成为临床亟需解决的问题。研究表明,斑秃的发生与免疫系统的异常密切相关,其中T细胞介导的免疫反应被认为是核心机制[5]。$CD8^+NKG2D^+$T细胞通过识别毛囊上调的配体,释放干扰素γ(IFN-γ)、穿孔素和颗粒酶,破坏毛囊的免疫豁免,进而导致脱发[6]。同时,Th1型免疫和Th17轴常在斑秃患者的外周血和病变组织中上调,且与疾病活动性密切相关[7]。此外,调节性T细胞(Treg)在维持毛囊免疫耐受中发挥关键作用,其功能缺陷或数量减少可以导致免疫耐受失衡,促进斑秃发生[8]。综上所述,$CD8^+$、Th1、Th17和Treg构成了AA发病的核心免疫学网络,也是许多治疗策略的靶点。

柴胡加龙骨牡蛎汤出自《伤寒论》,以"胸满烦惊"为辨证要点[9]。斑秃患者常伴焦虑、抑郁、睡眠障碍等症状,与"烦""惊"之证相符,病机与该方证高度契合。近年来,柴胡加龙骨牡蛎汤广泛应用于斑秃等皮肤疾病,临床疗效显著[10]。张成会教授根据临床经验以柴胡加龙骨牡蛎汤加减创制了和解生发汤(HJSFD),具有和解少阳、疏肝解郁、安神生发的功效,然而其治疗AA的作用机制尚未完全阐明。在基础研究中,动物模型能够有效地模拟患者临床症状、治疗反应、病程以及预后,在药物疗效评估方面具有重要应用价值[11]。本研究旨在探讨和

***基金项目:**国家自然科学基金地区项目(82460928);国家中医药管理局青年岐黄学者支持项目(国中医药人教函〔2020〕218号)。
作者简介:赵玲玲(1990-),女,博士研究生在读,副主任中医师,主要从事中西医结合治疗皮肤病方向研究。
通信作者:张成会,E-mail:470703367@qq.com。
引用格式:赵玲玲,艾克达•铁木尔,刘雨诗,等.和解生发汤对斑秃小鼠毛发再生及免疫细胞亚群的影响研究[J].天津中医药大学学报,2026,45(7):830-839.

解生发汤对斑秃模型小鼠毛发再生及免疫细胞亚群变化的影响，并探索其潜在的作用机制，为优化中医药干预策略和新药研发提供理论依据。

1 材料和方法

1.1 实验动物 C3H/HeJ雌性小鼠42只，SPF级，6~8周龄，体质量18~20 g，购自百奥赛图江苏基因生物技术有限公司[动物合格证号：SCXK（苏）2021-0003]。实验动物均饲养于新疆医科大学动物实验中心，饲养环境：温度20~25 ℃，相对湿度40%~60%，每12 h循环照明，所有动物均正常饲养，自由饮水、进食。本研究已经获得新疆医科大学实验动物伦理委员会批准（批准号：IACUC-JT-202401119-06）。

1.2 药物与试剂 和解生发汤由柴胡12 g（批号：20250401），牡蛎10 g（批号：D2025267），半夏6 g（批号：DD2506088），黄芩10 g（批号：20250511），酒大黄10 g（批号：240301），茯神10 g（批号：250601），党参10 g（批号：C262408004），生姜10 g（批号：8250717005），大枣10 g（批号：250107），侧柏叶10 g（批号：250402）组成。所有药材均购自新疆维吾尔自治区中医医院中药房，经医院药剂科主任鉴定，符合《中华人民共和国药典》（2020年版）质量标准。制备方法：牡蛎打碎后先煎0.5 h，其余药材加10倍体积蒸馏水浸泡0.5 h。合并后武火煮沸，文火煎煮0.5 h，取滤液，重复2次，合并煎液浓缩至1 g/mL，置于4 ℃冷藏备用。咪喹莫特乳膏（国药准字H20160079），复方甘草酸苷片（国药准字HJ20171325）。苏木素-伊红（HE）染色液（批号：G1076）、DAPI染色试剂（批号：G1012）、抗荧光淬灭封片剂（批号：G1401）均购自武汉赛维尔生物科技有限公司。FITC anti-CD8（BD Biosciences，货号：561097）；Anti-IFN-γ-FITC（BioLegend，货号：163503）；Anti-IL-4-APC（BioLegend，货号：504105）；Anti-IL-17A-FITC（BioLegend，货号：506937）；Anti-CD25-4E3-PE（BioLegend，货号：102007）；Anti-FOXP3-APC（BioLegend，货号：126407）；BD Cytofix/Cytoperm™ Fixation and Permeabilization Solution（BD Biosciences，货号：51-2090KZ）；BD Perm/Wash Buffer（BD Biosciences，货号：51-9008102）。

1.3 仪器 手持毛发镜（FotoFinder，德国）；掌上离心机（MS6000，武汉赛维尔生物科技有限公司）；旋涡混合器（MV-100，武汉赛维尔生物科技有限公司）；荧光显微镜（NikonEclipseC，日本尼康）；成像分析系统（NIKONDS-U3，日本尼康）。

1.4 方法

1.4.1 动物模型制备 42只小鼠随机抽取6只作为空白对照组（Control），其余36只用于建立AA模型。实验第1~14天，空白对照组小鼠项背部涂抹凡士林乳膏；模型组参照文献方法，在项背部约1.5 cm×1.5 cm的区域均匀涂抹咪喹莫特乳膏，每次剂量约0.1 g，每周涂抹3次（分别于每周第1、3、5天）[12]，共持续2周。

1.4.2 动物分组及给药 在实验第15天，根据小鼠背部明显片状脱毛情况筛选模型建立成功小鼠，并随机分为模型组（Model）、和解生发汤低（HJSFD-L）、中（HJSFD-M）、高剂量组（HJSFD-H）及复方甘草酸苷片组（CGT），每组6只。复方甘草酸苷片为《斑秃治疗指南》推荐的常用系统性治疗药物[1]，故设为阳性对照。实验期间，各组继续每周3次在背部涂抹咪喹莫特或凡士林乳膏，持续14 d。HJSFD-L、HJSFD-M、HJSFD-H分别给予和解生发汤水煎液灌胃，剂量依据《药理实验方法学》中人-鼠体表面积换算公式确定，分别为6.37、12.74、25.48 g/kg。阳性对照组以20 mg/kg的剂量灌胃复方甘草酸苷片，空白对照组和模型组给予0.9%氯化钠溶液（10 mL/kg）。各组自实验第15天起每日灌胃1次，共14 d。

1.4.3 实验观察指标及测定方法 1）小鼠基本情况：每天观察小鼠毛发光泽程度、精神状态、活动情况、摄食情况、大便情况，分别在实验第1、7、14、21、28天对小鼠进行体质量测量。2）毛发生长情况：分别在实验第1、14、28天对小鼠进行整体照片及项背部毛发镜照片拍摄，记录毛发脱落及生长情况。3）HE染色：第28天取小鼠项背脱毛区皮肤，4%多聚甲醛固定，石蜡包埋并切成4 μm切片。切片经脱蜡、梯度乙醇脱水后，苏木精染色5 min，盐酸乙醇分化30 s，水洗，伊红染色2~3 min。随后经乙醇、二甲苯处理，中性树脂封片。最终在Olympus BX53显微镜下观察并拍照。4）Ki67免疫荧光检测：小鼠皮肤经4%多聚甲醛固定后石蜡包埋，切成4 μm厚度切片。切片进行脱蜡、脱水、抗原修复、打孔和封闭，Ki67一抗4 ℃孵育过夜，加入相应荧光二抗避光孵育45 min。DAPI复染，封片后于荧光显微镜下拍照，Image J软件进行统计。5）流式细胞术检测外周血中$CD8^+$、Th1、Th17和Treg分化情况：28 d后取小鼠外周血1~2 mL，8 h内完成检测。红细胞裂解后，以300~400 *g*离心5 min收集白细胞，将白细

胞调至 2×10^6/mL，加入 BD Leukocyte Activation Cocktail with BD GolgiPlug，37 ℃、5% 二氧化碳（CO_2）孵育 4~6 h。随后进行表面标记：加入 CD4-PE-CY7、CD8-PE 抗体，室温避光孵育 15~30 min；再次裂解红细胞并洗涤。固定后用 Fix/Perm 及 Perm/Wash 进行破膜。胞内染色加入 IFN-γ-PE、IL-17A-PE-CF594、FOXP3-AF647，室温孵育 40~50 min。磷酸缓冲盐溶液（PBS）洗涤后，检测 $CD8^+$、Th1、Th17 和 Treg 分化情况。

1.4.4 统计学分析 所有数据均采用 GraphPad Prism 8.0 软件进行统计学分析。组间比较使用单因素方差分析，并采用 Dunnett's multiple comparison test 进行事后检验。结果以均数±标准差（$\bar{x}\pm s$）表示，$P<0.05$ 被视为具有统计学意义。

2 结果

2.1 一般情况及体质量变化 实验初期，各组小鼠精神状态良好，活动敏捷，毛发光亮，粪便正常。造模期间，与空白对照组相比，模型组小鼠出现精神反应减弱、活动减少、常蜷缩于角落，部分小鼠伴有粪便稀软或不成形。而4个药物干预组小鼠整体状态优于模型组，活动正常，粪便性状良好。图1A显示实验第1天各组体质量比较，差异无统计学意义（$P>0.05$）。实验第28天，除空白对照组外，其余5组体质量较空白对照组均明显下降（$P<0.05$）。图1B显示，与模型组比较，和解生发汤高剂量组小鼠体质量显著增加（$P<0.01$），复方甘草酸苷片组体质量亦明显升高（$P<0.05$）；其余干预组虽有上升趋势，但差异无统计学意义（$P>0.05$）。

2.2 各组小鼠毛发生长情况及皮肤镜观察结果 小鼠毛发生长情况如图2所示。实验第1天，各组小鼠毛发正常，毛色棕褐，光泽均匀。实验第14天，空白对照组毛发无明显变化，其余5组在项背部涂抹咪喹莫特后均出现约1.5 cm×2 cm的脱毛区，表现为毛发稀疏、易脱落，拉发实验阳性，局部皮肤粉红并伴少量鳞屑。第28天，空白对照组毛发仍然正常，其余各组脱毛区均有新生毛发，毛发再生面积由大到小依次为：和解生发汤高剂量组、复方甘草酸苷片组、和解生发汤中剂量组、和解生发汤低剂量组、模型组。

皮肤镜观察结果如图3所示：实验第1天，各组小鼠毛发致密，呈灰褐色，皮肤光滑。实验第14天，空白对照组小鼠毛发未见异常；其余5组小鼠项背部出现脱毛区域，皮肤呈粉红色，可见少量鳞屑、断毛及黑点征，与AA的临床及皮肤镜特征一致，提示AA模型构建成功。实验第28天，空白对照组毛发仍未见异常；其余5组脱毛区均可见新生毛发，其中和解生发汤高剂量组与复方甘草酸苷片组毛发再生最为明显，毛干致密，皮肤裸露面积减少；中剂量组及低剂量组亦有不同程度改善，而模型组毛发再生最少。

2.3 各组小鼠毛发组织病理学观察结果 病理学结果如图4所示。空白对照组小鼠皮肤结构完整，表皮较薄，层次清晰，毛囊数量丰富且以生长期毛囊为主，几乎未见炎性细胞浸润。模型组小鼠表皮明显增厚并伴有角化过度，毛囊数量显著减少，以休止期毛囊为主，同时可见毛囊萎缩及毛囊周围、血管周围大量淋巴细胞浸润，表明AA模型构建成功。各药物干预组的病理学异常均得到不同程度

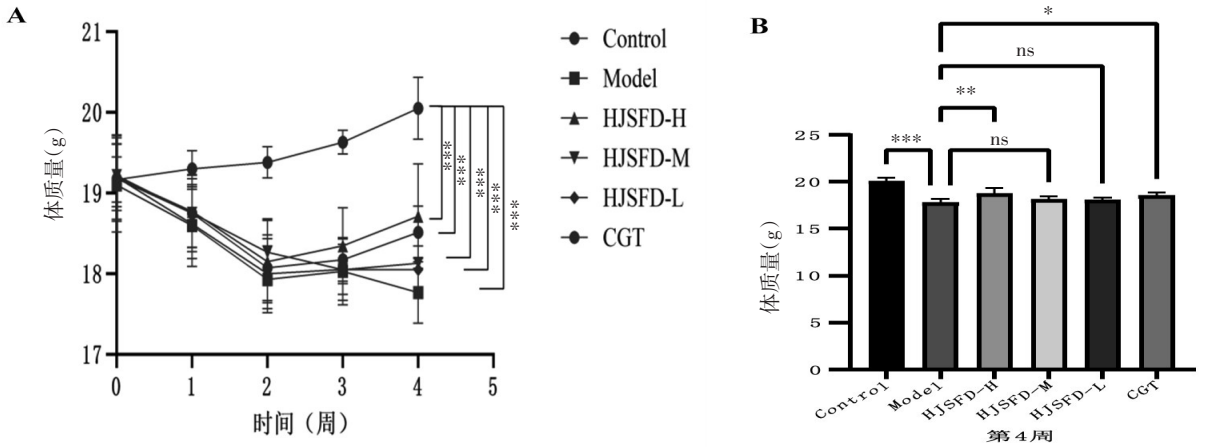

注：图A，小鼠体质量变化趋势；图B，第4周小鼠体质量比较情况。ns表示无统计学意义，*$P<0.05$，**$P<0.01$，***$P<0.001$。

图1 不同处理对小鼠体质量变化的影响（$\bar{x}\pm s$，$n=6$）

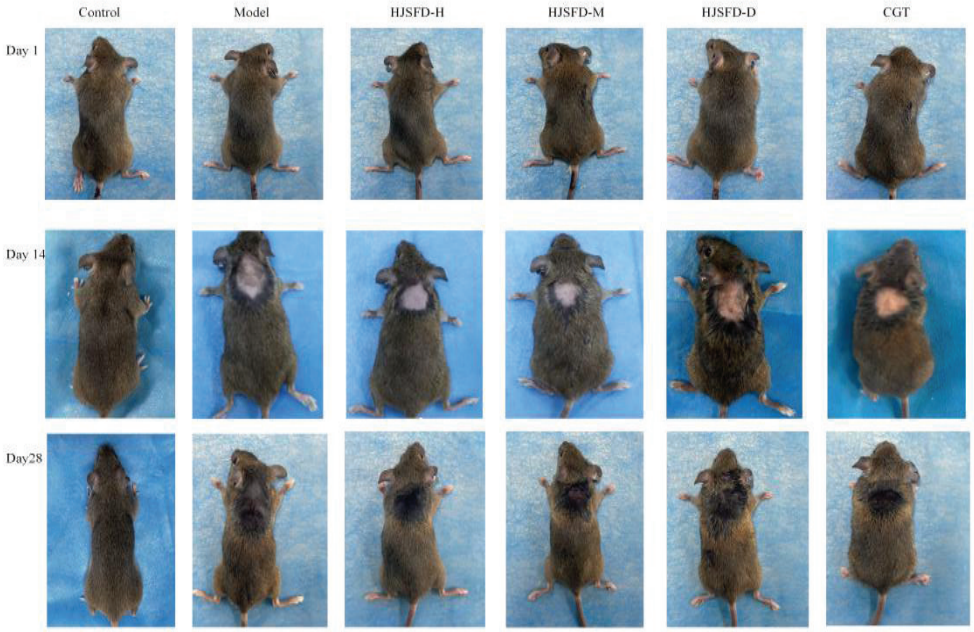

图2　各组小鼠毛发宏观改变情况

图3　各组小鼠毛发皮肤镜下改变情况

改善，且中药干预呈剂量依赖性：高剂量组表皮厚度接近正常，毛囊数量及生长期毛囊比例恢复最为明显，炎性细胞浸润显著减轻，复方甘草酸苷片组亦表现出一定改善作用。

2.4　各组小鼠毛乳头区域Ki67免疫荧光染色结果　为评估各组小鼠毛乳头细胞（DPCs）的增殖状态，研究采用Ki67免疫荧光染色观察各组小鼠DPCs的增殖活性。结果如图5所示：与对照组相比，AA组小鼠DPCs中Ki67阳性细胞显著减少；与模型组相比，和解生发汤高剂量组及复方甘草酸苷片组的DPCs增殖活性明显增强，Ki67阳性细胞数量显著增加。

2.5　各组小鼠外周血CD8⁺T细胞、Th1、Th17及Treg比例变化

2.5.1　各组小鼠外周血CD8⁺T细胞比例　对各组小鼠外周血中CD8⁺T细胞的变化进行分析，结果见图6。与对照组相比，模型组小鼠的CD8⁺ T细胞比例显著升高（$P<0.001$），提示模型构建成功。与模

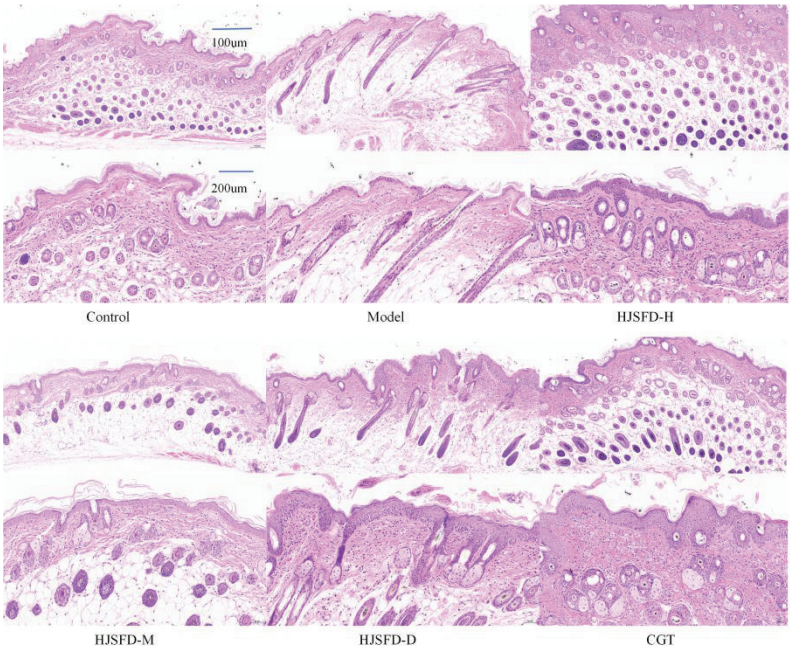

图4　各组小鼠毛发的组织病理学表现

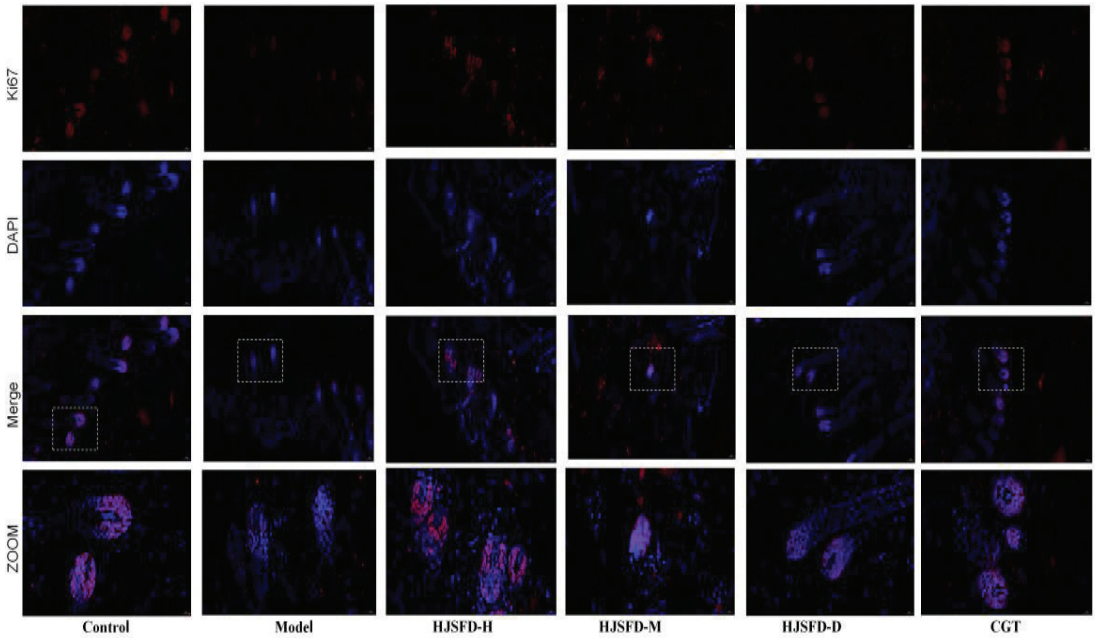

图5　各组小鼠皮肤组织Ki67染色结果

型组相比，复方甘草酸苷片组及和解生发汤不同剂量组均显著降低$CD8^+T$细胞比例（$P<0.01$），其中以和解生发汤高剂量组下降最为明显。

2.5.2　各组小鼠外周血Th1（$IFN-\gamma^+CD4^+T$）细胞比例变化　对各组小鼠外周血中Th1细胞比例变化进行分析，结果见图7。与对照组相比，模型组小鼠的Th1细胞比例显著升高（$P<0.001$），提示模型构建成功。与模型组相比，复方甘草酸苷片组及和解生发汤不同剂量组均显著降低了Th1细胞（$IFN-\gamma^+CD4^+T$细胞）比例（$P<0.01$），其中以和解生发汤高剂量组下降最为显著。

2.5.3　各组小鼠外周血Th17（$IL-17A^+CD4^+T$）细胞比例变化　对各组小鼠外周血中Th17细胞（$IL-17A^+CD4^+T$）比例变化进行了检测，结果见图8。与对照组相比，模型组小鼠Th17细胞比例显著升高（$P<0.001$），提示模型构建成功。与模型组相比，复方甘草酸苷片组Th17细胞比例有所下降（$P<0.05$），而和解生发汤中剂量组与高剂量组Th17细胞比例

显著降低（$P<0.001$）。

2.5.4　各组小鼠外周血Treg（FOXP3⁺CD4⁺T）比例变化　对各组小鼠外周血中Treg（FOXP3⁺CD4⁺T）比例变化进行分析，见图9。与对照组相比，模型组小鼠的Treg比例显著降低（$P<0.001$）。和解生发汤低剂量组Treg比例较模型组有所增加，但差异无统计学意义（$P>0.05$），而复方甘草酸苷片组、和解生发汤中剂量组和高剂量组则显著提高了Treg的

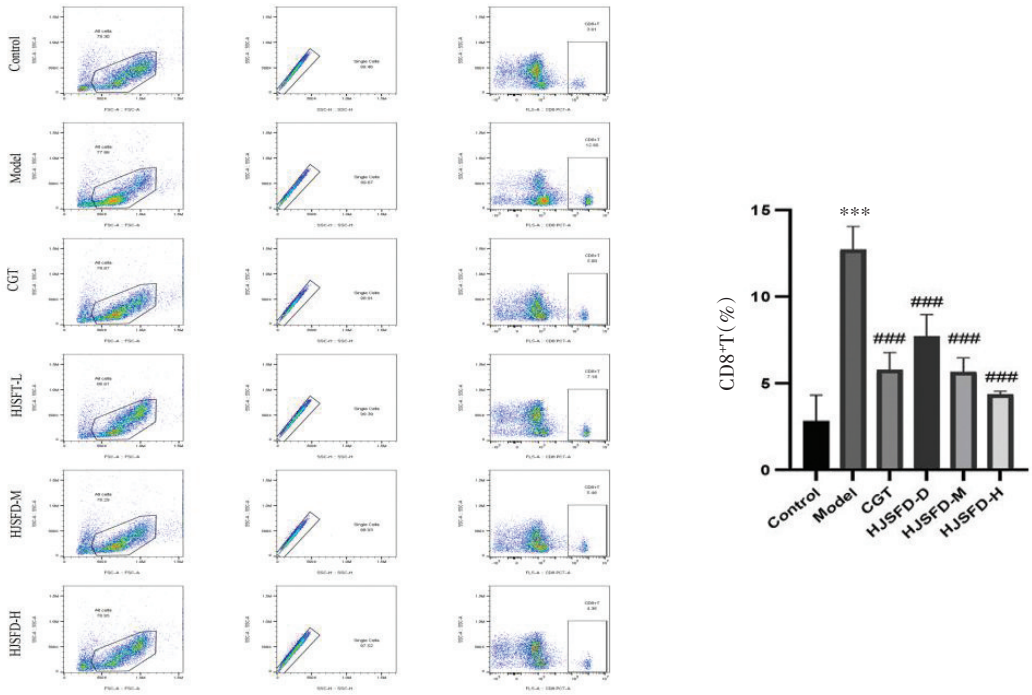

注：与对照组比较，***$P<0.001$；与模型组比较，###$P<0.001$。

图6　各组小鼠外周血CD8⁺ T细胞流式图及定量分析结果（$\bar{x}\pm s$，$n=6$）

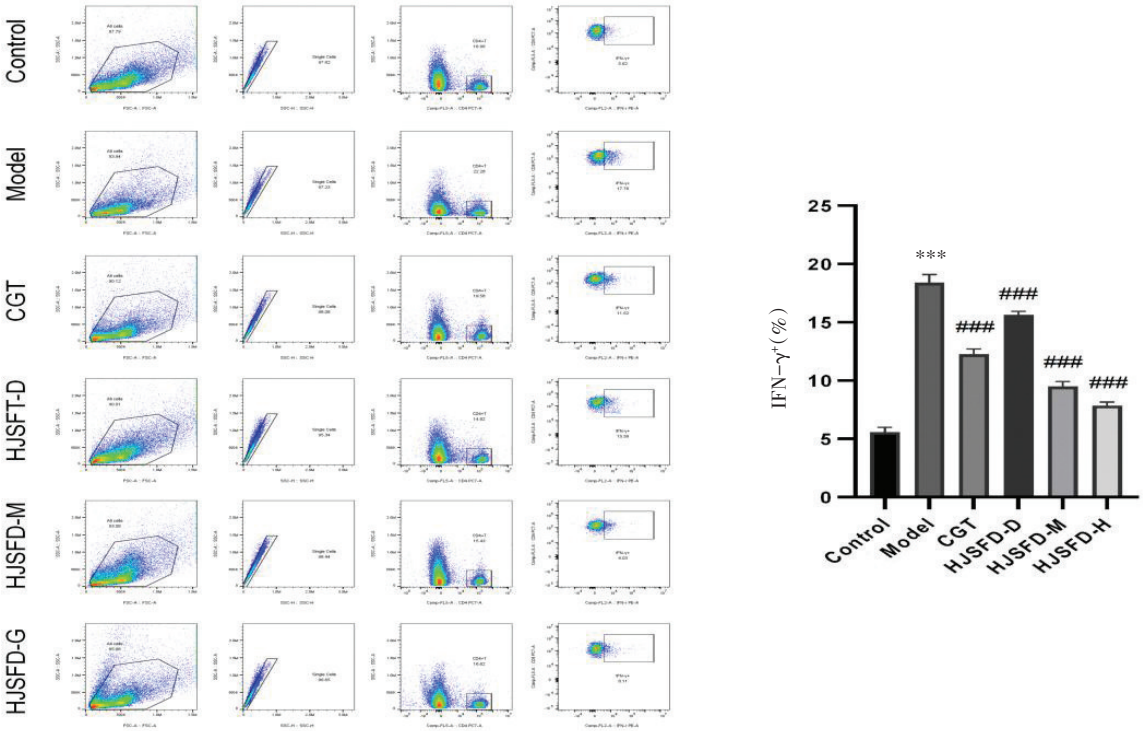

注：与对照组比较，***$P<0.001$；与模型组比较，###$P<0.001$。

图7　各组小鼠外周血Th1细胞（IFN-γ⁺CD4⁺T）流式图及定量分析结果（$\bar{x}\pm s$，$n=6$）

比例（$P<0.001$）。

2.5.5　各组小鼠外周血Th17/Treg比例　各组小鼠外周血Th17/Treg比例变化见图10。与对照组相比，模型组小鼠Th17/Treg比例显著升高（$P<0.001$）。复方甘草酸苷片组及和解生发汤低、中、高剂量组均显著降低Th17/Treg比例（$P<0.001$），其中以和解生发汤高剂量组降幅最大。

3　讨论

AA属于中医“鬼剃头”“油风”等范畴。张成会教授认为AA由于病因复杂、病情反复及体质差异归入“杂病”。“百病生于气”，枢机不利则杂病皆生[13]。《素问·阴阳离合论》曰：“少阳为枢。”少阳以火为本，在腑为胆与三焦。胆附肝而主决断，肝主疏泄，其气喜疏泄条达升发，而恶抑郁。AA的发生发展与情志、体质密切相关，情志不遂致肝胆失疏、少阳枢机不利，则相火内蕴不升遂成病理之火，患者多见抑郁、急躁易怒，符合少阳“易气郁、易化火”的病理特性[14]。少阳枢机不利，胆火内郁，上扰心神，正如朱丹溪所言“胆火不得卧”。研究显示，AA患者睡眠质量显著下降，常伴入睡困难、睡眠减少、日间功能下降及焦虑抑郁等问题[15]。少阳主相火，布散阳气，温养毛发，并蒸腐水谷化生气血以濡养皮毛。发为血之余，少阳失司则阳气难升，气血生化乏源，毛发失养而发落。《灵枢·本输》云：“少阳属肾……故将两藏。”提示毛发与肺、肾关系密切，而肺、肾功能的发挥有赖三焦气化[16]。若三焦失司，阳气不达，津血不润，则发无所养而秃。目前AA的辨证分型尚无统一标准，各医家多凭临床经验立法遣方。有医者抓住“少阳枢机不利”之病机，灵活运用柴胡加龙骨牡蛎汤治疗AA，并取得良好疗效[17-18]。柴胡龙骨牡蛎汤出自《伤寒论》，主要治疗邪犯少阳、枢机不利、表里三焦为病。经方“辨证施治”精髓不是原方原量不可变更，当“随证候之出入变化，或加减、或合方”[19]。故在经方柴胡龙骨牡蛎汤基础上化裁“和解生发汤”。方中柴胡疏达气机，布散气血于络脉以荣养毛发；牡蛎镇惊安神，与柴胡一散一收，协同调和；黄芩清泄少阳之热，酒大黄祛瘀通络；党参与大枣补脾益气，增强机体正气；茯神健脾益气，宁心安神；胆气犯胃，胃失和降，以半夏、生姜和胃降逆止呕；侧柏叶乌发生发，诸药合用，以和解少阳、安神生发。

本研究采用咪喹莫特乳膏建立小鼠AA模型，并通过毛发变化及病理学观察验证造模成功及和解生发汤的干预效果。与空白对照组相比，模型组小鼠项背部出现片状脱毛，毛发镜下可见黑点征、断发；病理切片显示毛囊数量减少、休止期毛囊比

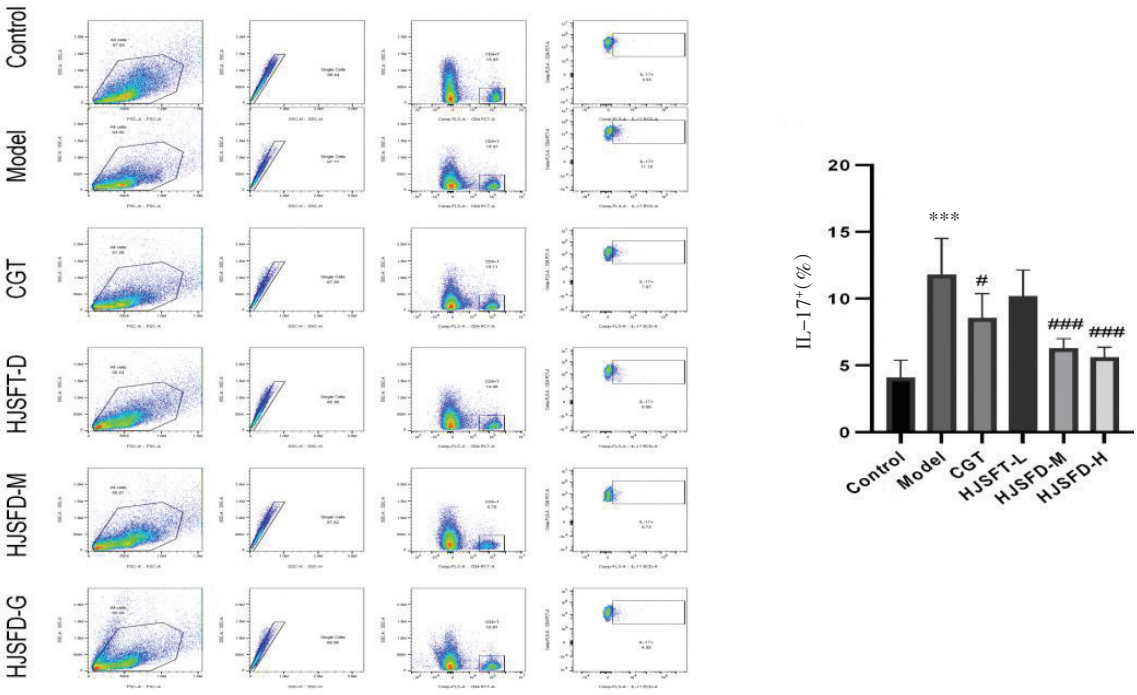

注：与对照组比较，***$P<0.001$；与模型组比较，#$P<0.05$，###$P<0.001$。

图8　各组小鼠外周血Th17细胞（IL-17A⁺CD4⁺T）流式图及定量分析结果（$\bar{x}\pm s$，$n=6$）

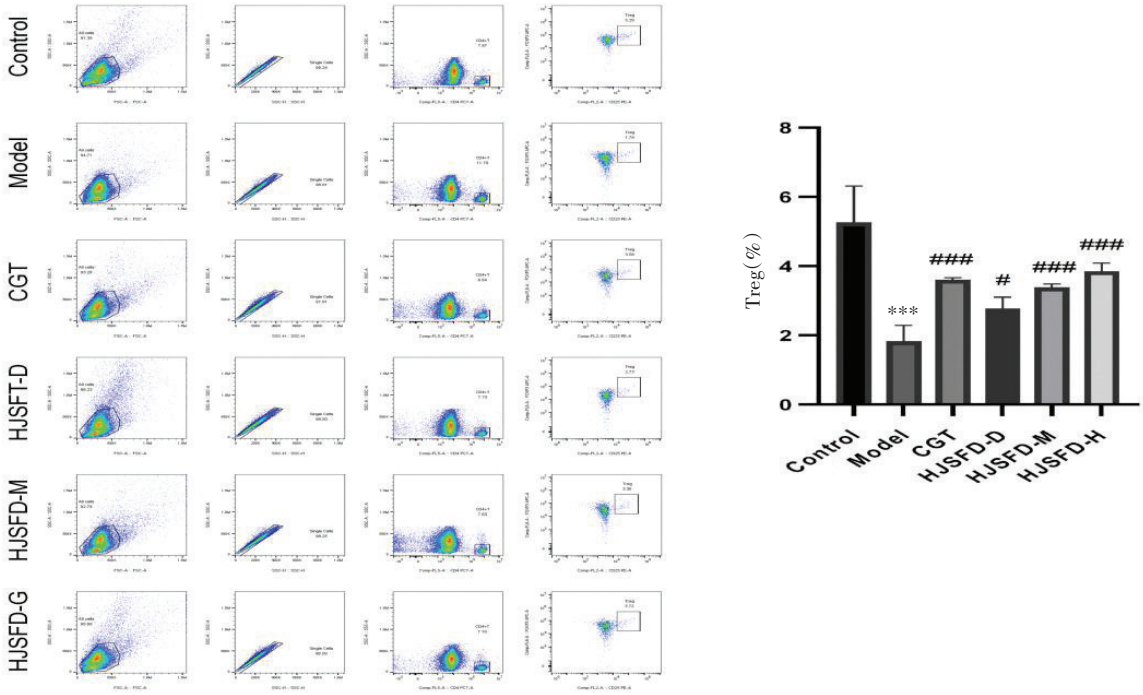

注：与对照组比较，***P<0.001；与模型组比较，#P<0.05，###P<0.001。

图9　各组小鼠外周血Treg（FOXP3⁺CD4⁺T）流式图及定量分析结果（$\bar{x}\pm s$，n=6）

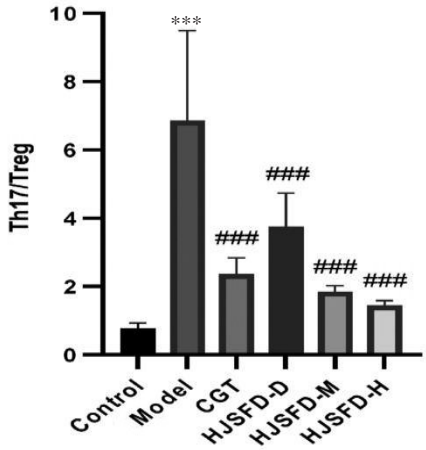

注：与对照组比较，***P<0.001；与模型组比较，###P<0.001。

图10　各组小鼠外周血Th17/Treg比例流式分析结果（$\bar{x}\pm s$，n=6）

例升高、毛囊萎缩，并伴有明显的毛囊及血管周围淋巴细胞浸润。基于此模型，和解生发汤显著促进毛发再生，改善体质量变化，同时降低外周CD8⁺T、Th1、Th17细胞比例，提高Treg比例，提示其可能通过调控免疫细胞亚群平衡改善免疫失衡，从而保护毛囊免受免疫损伤。

机体免疫稳态紊乱导致炎症相关毛囊细胞凋亡及生长周期异常，是近年来脱发研究的热点之一。西医普遍认为AA的治疗核心在于控制病情、调节免疫功能、纠正免疫失衡，从而减少反复发作[20-21]。AA的关键病理基础为毛囊免疫豁免（IP）破坏。IP丧失后，致病性CD8⁺T细胞聚集于毛囊周围，分泌IFN-γ、Granzyme B等细胞毒因子，损伤毛囊基质及DPCs，使毛囊提前进入休止期并发生脱发[22]。既往研究指出，CD8⁺T细胞克隆扩增及其相关JAK-STAT信号是AA的重要放大机制，抑制该通路可以逆转毛囊损伤[23]。本研究中模型组小鼠外周CD8⁺T细胞显著升高，与上述机制一致；和解生发汤则呈剂量依赖性降低CD8⁺T细胞，提示其可能通过减轻对毛囊的细胞毒攻击而部分恢复IP。除CD8⁺T细胞外，辅助性T细胞亚群亦深度参与AA的免疫紊乱。在AA中，Th1分泌的IFN-γ可以增强局部炎症并上调毛囊MHC表达，促进细胞CD8⁺T活化；Th17分泌白细胞介素（IL）-17A等促炎因子进一步加重毛囊损伤[24]。相反，Treg通过抑制效应T细胞及分泌抗炎因子维持免疫稳态，其数量或功能受损在AA患者中亦屡见报道[8]。生理状态下Th17与Treg相互制衡以维系免疫平衡；多项研究表明，Th1/Th17水平与AA疾病活动度正相关，而Treg功能缺陷是IP受损的重要环节[25-26]。IFN-γ、IL-17和CD25⁺FoxP3分别代表Th1、Th17和Treg的特征[27]。

本研究结果显示，和解生发汤可以下调Th1/Th17，上调Treg，并降低Th17/Treg，提示其可能通过重建T细胞亚群平衡以恢复毛囊免疫耐受。现代药理学证据亦为上述作用机制提供支持。黄芩中的黄芩苷在多种炎症及自身免疫疾病模型中可以下调Th17，上调$CD25^+$ $FoxP3^+$ Treg，纠正Th17/Treg失衡[28]；柴胡所含柴胡皂苷则可以调控Th1/Th2与Th17/Treg平衡并降低炎症水平[29]。据此推测，和解生发汤可能通过柴胡、黄芩等关键成分协同调控Th1/Th17/Treg轴及$CD8^+$T细胞活性，重建以Treg为核心的免疫耐受网络，从而减轻毛囊免疫攻击，促进毛囊修复与再生。

综上所述，和解生发汤可以促进AA小鼠毛发再生，其作用可能与下调$CD8^+$T、Th1、Th17细胞亚群比例、上调Treg水平并恢复Th17/Treg平衡有关。本研究仅基于全血流式分析免疫细胞亚群，尚未检测IFN-γ、IL-17、IL-10等关键细胞因子。未来可以结合ELISA、qPCR、免疫组织化学等方法，对血清及病灶皮肤的炎症因子和相关通路进行评估，并观察毛囊局部免疫微环境，以期更加全面地阐明和解生发汤的作用机制。这亦将作为本课题组后续研究的重要方向。

参考文献：

[1] 国家卫生健康委员会毛发质控项目专家委员会. 斑秃中西医结合诊疗专家共识(2024版)[J]. 中国中西医结合皮肤性病学杂志，2025，25(3)：263-273.

[2] MCMICHAEL A J，ROBERSON M L. Characterizing epidemiology and burden of disease in alopecia areata：Making it count[J]. JAMA Dermatology，2023，159(4)：369-370.

[3] PARK S H，JI K H，KIM J U，et al. Evaluation of sleep disturbance in alopecia areata through questionnaire：Pittsburgh Sleep Quality Index as a reasonable tool[J]. Annals of Dermatology，2023，35(3)：183-189.

[4] FUKUYAMA M，ITO T，OHYAMA M. Alopecia areata：Current understanding of the pathophysiology and update on therapeutic approaches，featuring the Japanese Dermatological Association guidelines[J]. Journal of Dermatology，2022，49(1)：19-31.

[5] PASSERON T，KIRT K，SENESCHAL J，et al. Inhibition of T-cell activity in alopecia areata：Recent developments and new directions[J]. Frontiers in Immunology，2023，14：1243556.

[6] PRATT C H，KING L E，MESSENGER A G，et al. Alopecia areata：What's new in the epidemiology，comorbidities，and pathogenesis?[J]. Journal of Dermatological Science，2023，112(2)：75-84.

[7] YANG X，ZHANG W，ZHAO X，et al. Changes and significance of Th1/Th2 and Treg/Th17 cells and their cytokines in patients with alopecia areata[J]. Experimental Cell Research，2024，442(2)：114259.

[8] XU W，WAN S，XIE B，et al. Novel potential therapeutic targets of alopecia areata[J]. Frontiers in Immunology，2023，14：1148359.

[9] 屈腾箫，吴其标，过伟峰. 柴胡加龙骨牡蛎汤治疗情志相关性失眠的疗效临床研究[J]. 辽宁中医药大学学报，2025，27(7)：170-174.

[10] 侯志庄. 柴胡加龙骨牡蛎汤在皮肤疾病的应用[J]. 天津中医药，2020，37(12)：1408-1411.

[11] 郑玲玲，李旺廷，张璐璐，等. 咪喹莫特两种给药方式构建斑秃动物模型的稳定性研究[J]. 药学研究，2025，46(4)：514-520.

[12] 赵恒光. 咪喹莫特诱导C3H/HeJ小鼠斑秃动物模型的建立及发病机理初步研究[D]. 重庆：重庆医科大学，2007.

[13] 陆柯，张庆祥，张露，等. 基于"双枢同调"论柴平汤在内伤杂病中的应用[J]. 山东中医杂志，2024，43(9)：926-931.

[14] 包雨晴，石银龙，周春祥.《伤寒论》少阳病的特点及提纲问题探析[J]. 中国中医基础医学杂志，2018，24(2)：143-152.

[15] SÁNCHEZ - DÍAZ M，GRAU - PÉREZ M，MIRALLES - CARRASCOSA R，et al. The impact of sleep quality on mood status and quality of life in patients with alopecia areata：A comparative study[J]. Journal of Clinical Medicine，2023，12(5)：1234.

[16] 陈瑞鸥，姜欣，张巧丽，等. 黄金昶以"少阳属肾""少阳主骨"立论辨治肾癌转移[J]. 中医学报，2023，38(4)：766-770.

[17] 李丹，唐方. 柴胡加龙骨牡蛎汤治疗斑秃验案举隅[J]. 四川中医，2012，30(12)：109.

[18] 陆中岳. 柴胡加龙骨牡蛎汤化裁治斑秃[J]. 新中医，1986，18(11)：47.

[19] 陈建国，马家驹，陶有强. 经方独特理论体系的辨证观[J]. 中华中医药杂志，2011，26(6)：1286-1288.

[20] ZEBERKIEWICZ M，RUDNICKA L，MALEJCZYK J. Immunology of alopecia areata[J]. Central European Journal of Immunology，2020，45(3)：325-333.

[21] 中华医学会皮肤性病学分会毛发学组. 中国斑秃诊疗指南(2019)[J]. 临床皮肤科杂志，2020，49(2)：69-72.

[22] 杨梦瑶，耿龙. 斑秃相关免疫机制研究进展[J]. 中国麻风皮肤病杂志，2023，39(6)：368-373.

[23] XING L，DAI Z，JABBARI A，et al. Alopecia areata is

driven by cytotoxic T lymphocytes and is reversed by JAK inhibition[J]. Nature Medicine,2014,20(9):1043-1049.

[24] MAHMOUD S,SINGER A,ELSAYED A M,et al. Regulatory T-cells:The face-off of the immune balance[J]. Frontiers in Bioscience,2024,29(11):377-386.

[25] JADEJA S D,VAISHNAV J,SHAH F,et al. Role of regulatory T cells in pathogenesis and therapeutics of alopecia areata[J]. Regulatory T Cells and Autoimmune Diseases. 2024,193(7):597-614.

[26] LOH S H,MOON H N,LEW B L,et al. Role of T helper 17 cells and T regulatory cells in alopecia areata:Comparison of lesion and serum cytokines between controls and patients[J]. Journal of the European Academy of Dermatology and Venereology,2018,32(6):1028-1033.

[27] 张佳丽.LncRNA PVT1/miR-30e-5p调控SLE中CD4+T细胞失衡的机制研究[D].合肥:安徽医科大学,2023.

[28] ZHANG S, LUO C, LI K, et al. Baicalin alleviates intestinal inflammation and microbial disturbances by regulating Th17/Treg balance and enhancing Lactobacillus colonization in piglets[J]. Journal of Animal Science and Biotechnology,2024,15(1):172.

[29] LIU Y,ZHANG L,WANG X,et al. Saikosaponin-d attenuates Hashimoto's thyroiditis by regulating Th1/Th2 and Th17/Treg balance via promoting M2 macrophage polarization[J]. Evidence-Based Complementary and Alternative Medicine,2022,2022:7455494.

(收稿日期:2026-02-23)
(本文编辑:高树明)

Effect of Hejie Shengfa Decoction on immune cell subsets and hair regeneration in mice with alopecia areata

ZHAO Lingling[1],AIKEDA Tiemuer[1],LIU Yushi[1],ZHANG Chenghui[2]

(*1. Fourth Clinical Medical College,Xinjiang Medical University,Urumqi 830000,China;2. Xinjiang Uygur Autonomous Region Hospital of Traditional Chinese Medicine,Urumqi 830000,China*)

Abstract:[Objective] To investigate the effects of Hejie Shengfa Decoction(HJSFD) on hair regrowth and immune cell subsets in a mouse model of alopecia areata(AA),and to elucidate its potential immunoregulatory mechanisms. **[Methods]** An AA model was established in C3H/HeJ mice by topical application of imiquimod. The mice were randomly assigned to a blank control group,model group,low-,medium-,and high-dose HJSFD groups,and a compound glycyrrhizin tablet(CGT) group,with six mice in each group. All animals received intragastric administration for 14 consecutive days. Hair regrowth was evaluated by body weight monitoring,dermoscopy,H&E staining,and Ki67 immunofluorescence. Flow cytometry was used to detect peripheral $CD8^+$ T cells,Th1,Th17,Treg cells,and the Th17/Treg ratio. **[Results]** Mice in the model group exhibited typical AA manifestations,including epidermal thickening,reduced hair follicles,and lymphocytic infiltration. Compared with the model group,HJSFD promoted hair regeneration in a mouse model of alopecia areata,ameliorated pathological alterations in hair follicle structure,and enhanced Ki67 expression in dermal papilla cells,decreased $CD8^+$ T cells,Th1,and Th17 cells,elevated Treg cell levels,and restored the Th17/Treg balance. Among the treatment groups,the high-dose HJSFD group demonstrated the most pronounced therapeutic effects. **[Conclusion]** HJSFD promotes hair regrowth in AA mice,potentially by inhibiting the activation of $CD8^+$,Th1,and Th17 cells,enhancing Treg-mediated immunoregulation,and restoring Th17/Treg homeostasis. These findings provide experimental evidence for the immunological mechanism of traditional Chinese medicine in the treatment of AA.

Keywords: alopecia areata;Hejie Shengfa Decoction;immune cell subset;$CD8^+$ cell